УДК 619:616.995.122.21

DOI:

Поступила в редакцию 03.06.2014
Принята в печать 14.01.2015

Органы прикрепления трематоды *Fasciola hepatica* Linnaeus, 1758. Ч. 2. Брюшная присоска

Ф. М. Соколина
Казанский (Приволжский) федеральный университет
420008, г. Казань, ул. Кремлевская, 18, e-mail: fsokolina int@kpfu.ru

Реферат

Цель исследования – изучение строения брюшной присоски трематоды *Fasciola hepatica* – основного органа фиксации на стенках желчных протоков печени человека и позвоночных животных.

Материалы и методы. Методом световой и растровой электронной микроскопии исследованы три стадии развития *F. hepatica*. В экспериментах использовали фасциол в возрасте одного и трех дней, а также половозрелые особи. Для проведения рентгеноспектрального анализа и электронной микроскопии фасциол фиксировали, промывали в воде в течение суток и подсушивали путем постепенного нагревания. Для сохранения хрупких структур воду заменяли амилацетатом. Часть материала подвергали быстрому замораживанию в жидкости, охлажденной азотом, а воду удаляли сублемацией в вакууме.

Результаты. *F. hepatica* в возрасте одного дня при паразитировании в желчных протоках печени животных имеет сформированную брюшную присоску, состоящую из нескольких мышечных колец. Первое кольцо присоски расположено в центре брюшной поверхности тела по ее средней линии и оно приподнято над телом. Мышечный валик брюшной присоски представлен кольцевыми и поперечными волокнами, сокращение которых уменьшает или увеличивает полость присоски, что позволяет *F. hepatica* фиксироваться на стенках желчных протоков. Контуры брюшной присоски *F. hepatica* в возрасте трех суток четко очерчены, эллипсоидной формы. У половозрелой *F. hepatica* брюшная присоска расположена в передней 1/6–1/8 части длины тела, за ротовой и половой присосками. Она хорошо развита, имеет резко очерченный наружный край и четкую дисковидную форму, часто сомкнута.

Ключевые слова: *Fasciola hepatica*, брюшная присоска, морфология.

Введение

Fasciola hepatica Linnaeus, 1758 – возбудитель заболевания печени у человека и позвоночных животных. Она относится к филогенетически древнему семейству.

Церкарии фасциолы формируются в печени моллюска и выходят в водную среду. Если они в течение 2–3 ч не попадут в пищеварительную систему следующего хозяина (позвоночных животных или человека), необходимого для дальнейшего развития, церкарии закрепляются на прибрежных водных растениях, приклеиваются к травам, водорослям или к поверхностной пленке воды, покрываются прозрачной стекловидной оболочкой цисты, переходят на стадию адолескария [1].

Церкарии и адолескарии попадают пассивно в органы пищеварения позвоночных животных на водопое, людей – во время купания или при использовании некипяченой воды для мойки овощей и посуды. Из начального отдела пищеварительной системы они проникают в протоки печени [2].

Паразитизм фасциолы связан с приспособлением к новым условиям жизни. Главное для печеночной фасциолы – надежно закрепиться и удержаться на стенках протоков желчных путей печени хозяина [3].

Основной орган закрепления – мощная брюшная присоска (*ventral sucker*), которая в процессе жизнедеятельности обеспечивает ей стабильное положение в протоках печени. При этом брюшная присоска разрушает сначала целостность слизистой оболочки стенок желчного протока печени хозяина, а затем и подлежащие ткани. Эти разрушения приводят к тяжелым осложнениям всей системы органов пищеварения. При многочисленности фасциол разрушения приводят к гибели хозяина.

Материалы и методы

В световом и растровом электронном микроскопе (РЭМ) исследованы три стадии развития брюшной присоски печеночной двуустки *F. hepatica*. При повреждении брюшной присоски она теряет закрепительную функцию, изгоняется из желчных протоков и погибает.

В экспериментах использовали фасциол в возрасте одного и трех дней, а также половозрелые особи. Для проведения рентгеноспектрального микроанализа и изучения материала с помощью РЭМ фиксированный материал промывали сутки в воде и подсушивали постепенным нагреванием. Для сохранения хрупких структур воду можно заменить амилацетатом – это летучая жидкость с малым поверхностным натяжением. Возможна «лиофилизация», когда материал быстро замораживают в жидкости, охлажденной азотом, а затем воду удаляют сублемацией в вакууме.

Результаты и обсуждение

У печеночной двуустки *F. hepatica* Linnaeus, 1758 все органы прикрепления (ротовая, половая, брюшная, выделительная) расположены почти по средней линии вентральной поверхности тела и в пограничной зоне. Прикрепительные диски фасциолы разной степени развития приведены на рисунке 1.

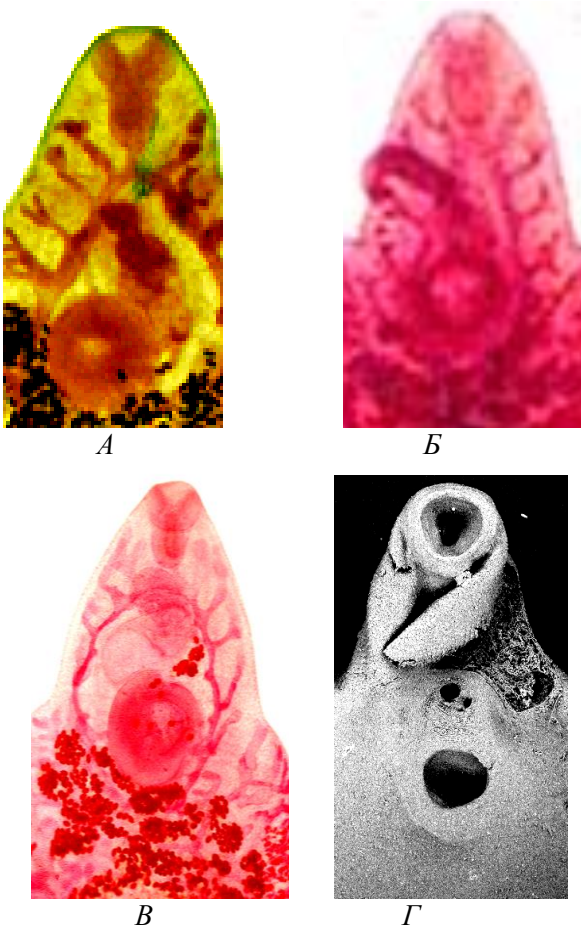

Рис. 1. Расположенные по одной линии ротовая, половая и брюшная присоски трематоды *Fasciola hepatica* Linnaeus, 1758:
А, Б, В – фиксированные и окрашенные мариты; *Г* – марита после фиксации и отмывания в течение двух дней в воде (РЭМ)

Органы фиксации фасциолы сформированы в виде присоско-мышечных дисков, полуприсосок, сфинкторов и мелких пальчиковых присосок. Эти органы закрепления оказывают механическое и химическое воздействие на слизистую оболочку желчных протоков печени, ткани протоков печени и ее паренхиму.

Брюшная присоска фасциолы самая крупная из ее присосок. Для фасциолы важно надежно закрепиться там, где она паразитирует. При повреждении брюшной присоски фасциола теряет стабильность положения, изгоняется потоком желчи из протоков печени и погибает.

Присоска имеет дисковидную форму, наружный край ее резко очерчен. Обычно она выступает над брюшной поверхностью тела (рис. 2 *А*). При фиксации она чуть опускается на вентральную сторону тела и занимает субтерминальное положение (рис. 2 *Б*).



А *Б*

Рис. 2. Брюшная присоска:
А – обычное положение; *Б* – после фиксации

За счет последовательных сокращений и расслаблений мышц объем полости присоски может уменьшаться или увеличиваться. Создавшееся отрицательное давление обеспечивает плотную фиксацию паразита на стенке желточного протока печени.

Органы прикрепления на теле фасциолы начинают формироваться на эмбриональной стадии развития церкарии: она имеет хорошо развитую ротовую присоску и формирующуюся брюшную.

В результате проведенных исследований установлено, что в первый день жизни фасциолы в протоках печени позвоночных животных и человека брюшная и ротовая присоски уже различимы (рис. 3). Брюшная присоска состоит из нескольких мышечных колец. Первое кольцо расположено в центре брюшной поверхности тела по ее средней линии. Она чуть приподнята над телом фасциолы.

Мышечный валик брюшной присоски фасциолы представлен кольцевыми и поперечными мышечными волокнами. Их сокращение или расслабление уменьшает или увеличивает полость присоски, что позволяет молодой марите закрепиться на стенках желчных протоков или перемещаться по ее поверхности.

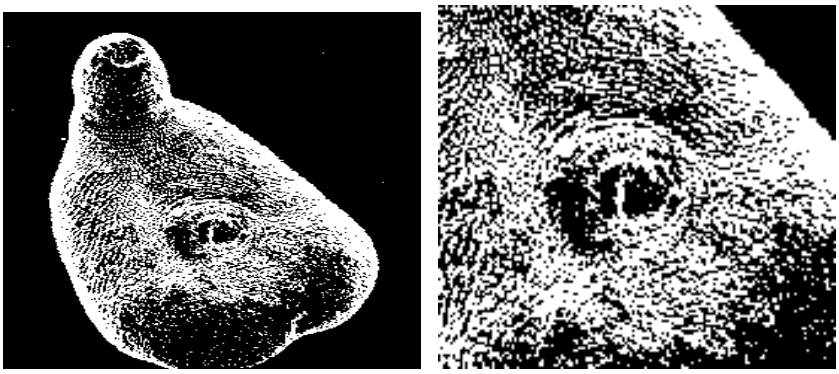

А *Б*

Рис. 3. Однодневная *Fasciola hepatica*:
А – первый день жизни на стенках желчных протоков печени (фото проф. J. T. Sanchez–Vega, Mexico); *Б* – брюшная присоска

Хорошо видны контуры дна формирующейся брюшной присоски с передней и боковых сторон. Присоска начинает принимать пирамидальную форму. Контуры брюшной присоски трехдневной фасциолы четко очерчены. Они хорошо выделяются своей определенной формой в центре брюшной поверхности тела по ее средней линии (рис. 4).

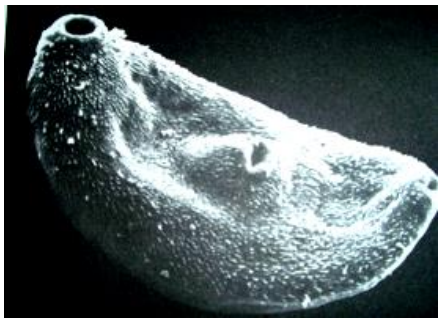

Рис. 4. Брюшная присоска трехдневной *Fasciola hepatica*

Кольцо брюшной присоски трехдневной фасциолы элипсоидной формы, что связано с полусогнутым положением ее тела. Покров присоски целостный. Выпуклость брюшной присоски четкая. В таком состоянии диаметр основания брюшной присоски составляет 4,2 части длины брюшной поверхности тела фасциолы. При нормальном вытянутом состоянии фасциолы диаметр основания присоски составляет 5,6 часть длины брюшной поверхности тела.

Полуприсоска половой системы пока не сформировалась, заметны только два чуть видимых контура сфинкторов сумки цирруса и метратерма. Измерить точную длину трехдневной фасциолы не представилось возможным.

Нужно отметить, что на этой стадии ротовая, брюшная присоски и выделительная полуприсоска четко выражены, выстроены по одной линии.

Длина тела половозрелой фасциолы составляет 2,57, ширина 1,03 см. Измерения по средней линии тела взрослой фасциолы показали, что расстояние от центра ротовой присоски до центра половой присоски равно 3,1 мм, от центра ротовой присоски до центра брюшной присоски – 4,8, от центра брюшной присоски до центра половой присоски – 1,7 мм, т. е. присоски фасциолы сконцентрированы в переднем отделе тела, недалеко друг от друга. Эти цифры не постоянны, т. к. мышцы переднего отдела тела и мышцы присосок очень мобильны, размеры изменяются, а присоски часто полусомкнуты (рис. 5).

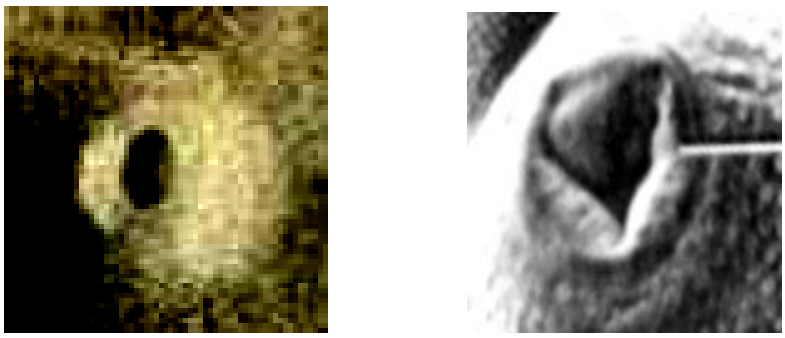

А *Б*

Рис. 5. Брюшная присоска фасциолы:
А – молодой; *Б* – старой

Брюшная присоска – основной орган прикрепления фасциолы. Именно брюшная присоска при стабильном положении в протоках печени обеспечивает фасциоле нормальную жизнедеятельность. Закрепление на стенках желчного протока печени – единственная функция брюшной присоски.

Место расположения брюшной присоски – в передней 1/6–1/8 части длины тела, медианно за ротовой и половой присосками, т. е. тоже на средней линии вентральной поверхности тела. Она может располагаться у основания головного отдела тела, на пограничной зоне или чуть ниже воображаемой линии основания головного сужения, под основанием плечевого выступа переднего конца тела фасциолы – эти изменения зависят от сокращения или расслабления продольных и поперечных мышечных волокон переднего отдела тела.

Обычно на препаратах присоски кажутся слегка смещенными от средней линии тела. Это связано с сокращением мышц при фиксации. При выдержке температуры в амилацетате или «лиофилизации» присоски ее оказываются выстроенными по одной линии (рис. 1).

Брюшная присоска взрослой фасциолы хорошо развита, имеет резко очерченный наружный край, четкую дисковидную форму (рис. 6 *А*).



А *Б*

Рис. 6. Мышцы брюшной присоски:
А – дисковидная форма; *Б* – продольные и поперечные мышечные волокна

При спокойном положении брюшная присоска выступает над поверхностью тела; часто сомкнута; при фиксации чуть опускается к вентральной стороне тела и занимает субтерминальное положение. За счет последовательных сокращений и расслаблений мощной мускулатуры фасциола может уменьшать или увеличивать полость присоски, тем самым обеспечивая плотную надежную фиксацию паразита на стенке желчного протока печени и возможность перемещения по ее поверхности (рис. 6 *Б*).

Диаметр первого кольца брюшной присоски в среднем равен 1,4–1,6 мм, при расслабленном состоянии кольцевых мышц диаметр кольца брюшной присоски составляет 2,26 мм. В зависимости от изменения диаметра полости присоски изменяется толщина ее мышечного кольца.

Плоское дно брюшной присоски, окантованное мощными мышечными волокнами, при их расслаблении напоминает обычный сосуд, диаметр которого равен диаметру дна. В наших опытах площадь дна брюшной присоски составила 4,01 мм².

Результаты измерений зависят от состояния мышц тела и присосок, поэтому расчеты делались на одной зафиксированной фасциоле (рис. 7).



Рис. 7. Полуоткрытая брюшная присоска

Хорошо развитые ротовая и брюшная присоски обеспечивают фасциоле закрепление и стабильное положение в протоках печени жертвы. Функции присосок фасциолы оказывают разрушающее действие на слизистую оболочку и эпителий стенки желчных протоков хозяина. Затем они начинают разрушать ткани печени, оказывая механическое и химическое воздействие, что приводит к тяжелому заболеванию печени и при отсутствии лечения заканчивается смертью хозяина [4, 5].



Рис. 6. Отслоение мышечного кольца брюшной присоски (РЭМ х 200)

Таким образом, благодаря комплексу органов закрепления, где главную роль играет брюшная присоска, достигается плотная фиксация и стабильное положение фасциолы. Содействуют их укреплению в желчных протоках полуприсоски выделительной и половой систем, а также шипики, которые очень малы, но хорошо видимы в РЭМ, и, обнаруженные нами впервые, мелкие одиночные присоски группами разбросанные по брюшной и боковой поверхности тела фасциолы.

Выражаем огромную благодарность проф. J. T. Sanchez–Vega, его аспиранту и моему стажеру O. K. Villasenor из университета в г. Mexico (Universidad Nacional Autonoma de Mehico, Department of Microbiologi and Parasitolojy, Faculty of Medicine, Parasitology Laboratory), подаривших мне фиксированных фасциол.

Литература

1. *Соколина Ф. М.* Формирование, ультраморфология, биология, экология мирацидия *Fasciola hepatica* L.,1758. – Казань, 2003.- 182 с.

2. *Соколина Ф. М., Илалтдинов Р. Р.* Органы прикрепления трематоды *Fasciola hepatica* L.,1758. // Сб. КПФУ. – Казань, 2013. – С. 38–40.

3. *Соколина Ф. М., Илалтдинов Р., Голиков А.* Строение ротовой присоски трематоды *Fasciola hepatica* L.,1758. // Матер. докл. науч. конф. Всерос. о-ва гельминтол. РАН «Теория и практика борьбы с паразитарными болезнями». – М., 2013. – Вып. 14. – С. 377–379.

4. *Соколина Ф. М., Sanchez–Vega J. T.* Органы прикрепления церкарий *Fasciola hepatica* Linnaeus, 1758 // Сб. науч. матер. КПФУ. – Казань, 2014. – С. 53–57.

5. *Keiser J., Morson G. Fasciola hepatica*: Tegumental alterations in adult flukes following in vitro in vivo administration of artesunate and artemether // Experimental Parasitol. – 2008. – No 118. – P. 228–237.

References

1. Sokolina F. M. *Formirovanie, ul'tramorfologija, biologiya, ekologija miracidiya Fasciola hepatica L., 1758* [Formation, ultramorphology, biology, ecology of miracidium in *Fasciola hepatica* L., 1758.], Kazan, 2003. 182 p.

2. Sokolina F. M., Ilaltdinov R. R. The attachment organs of trematode *Fasciola hepatica* Linnaeus, 1758. *Sb. KPFU* [Proceedings of Kazan Federal University]. Kazan, 2013, pp. 38–40.

3. Sokolina F. M., Ilaltdinov R., Golikov A. The structure of the oral sucker of trematode *Fasciola hepatica* Linnaeus, 1758. *Mater. dokl. nauch. konf. Vseros. o-va gel'mintol. RAN «Teoriya i praktika bor'by s parazitarnymi boleznyami»* [Proceedings of the scientific conference of All-Russia Society of Helminthologists, RAS «Theory and practice of struggle against parasitic diseases»]. Moscow, 2013, i. 14, pp. 377–379.

4. Sokolina F. M., Sanchez–Vega J. T. The attachment organs of cercariae of *Fasciola hepatica* Linnaeus, 1758. *Sb. KPFU* [Proceedings of Kazan Federal University]. Kazan, 2014, pp. 53–57.

5. Keiser J., Morson G. *Fasciola hepatica*: Tegumental alterations in adult flukes following in vitro in vivo administration of artesunate and artemether. Experimental Parasitol., 2008, no. 118, pp. 228–237.

Russian Journal of Parasitology
Article history:
Received 03.06.2014
Accepted 14.01.2015

The attachment organs of trematode *Fasciola hepatica* Linnaeus, 1758 P. 2. Ventral sucker

F. M. Sokolina
Kazan (Privolzhsky) Federal University
420008, Kazan, 18 Kremlevskaya st., e-mail: fsokolina int@kpfu.ru

Abstract

Objective of research: to study the structure of ventral sucker of trematode *Fasciola hepatica,* the main organ of fixation to the walls of hepatic ducts in human and vertebrate animals.

Materials and methods: three stages of development of *F. hepatica* were examined using the scanning electron microscopy method.
1 and 3 day old as well as adult species were used for experiments. To perform the X-ray spectrum analysis and electron microscopy the fascioles were detected, washed in water within one day and dried at the gradual heating. To preserve the fragile structures the water was replaced by isoamyl acetate. The part of material underwent rapid freeze in the solution pre-cooled by nitrogen, and the water was removed using the mechanism of vacuum sublimation.

Results: 1 day old *F. hepatica* parasitizing the bile ducts of animals has a finally-formed ventral sucker consisting of several muscle rings. The first ring of

the sucker is located in the middle of the body on the centerline, and raised above the body. The muscular wall of the ventral sucker is represented by circular and transverse fibers that can decrease and expand the cavity of the sucker due to their contracture that enables the ventral sucker of *F. hepatica* to be fixated to the walls of hepatic ducts. The outlines of the ventral sucker in 3 day old *F. hepatica* are sharply defined, and have an ellipsoidal form. In the adult *F. hepatica* the ventral sucker is located in the front part of the body (1/6–1/8 of body length), behind the oral and genital suckers. It is well developed, has sharp outlines, a clear discoid form, and is often closed.

Keywords: *Fasciola hepatica*, ventral sucker, morphology.

© 2015 The Author(s). Published by All-Russian Scientific Research Institute of Fundamental and Applied Parasitology of Animals and Plants named after K.I. Skryabin. This is an open access article under the Agreement of 02.07.2014 (Russian Science Citation Index (RSCI)http://elibrary.ru/projects/citation/cit_index.asp) and the Agreement of 12.06.2014 (CABI.org / Human Sciences section: http://www.cabi.org/Uploads/CABI/publishing/fulltext-products/cabi-fulltext-material-from-journals-by-subject-area.pdf